

## Introducción

El istmocele es una saculación localizada a nivel de la pared anterior del istmo uterino. Es considerado un defecto de cicatrización de la cesárea. Aunque la mayoría de las veces, las pacientes no presentan síntomas, se ha reportado casos en los que se acompaña de sangrado uterino anormal, dolor pélvico crónico e infertilidad secundaria. La cirugía laparoscópica y la histeroscopia son los enfoques mínimamente invasivos utilizados actualmente.

## Objetivo

Documentar en imágenes la presencia anatómica y ecográfica del istmocele, una enfermedad tan frecuente como subdiagnosticada.

## Métodos

Se realizó una revisión en las bases de datos MEDLINE, OVID, SCIELO, CLINICAL KEY con los términos *isthmocele*, *laparoscopic* e *istmocele*, incluyendo reportes de caso, estudios observacionales y artículos de revisión; de los cuales se seleccionaron 25 artículos para revisión de texto completo.

## Bibliografía

- [1] Gubbini G, Casadio P, Marra E. Resectoscopic correction of the isthmocele in women with postmenstrual abnormal uterine bleeding and secondary infertility. *J Minim Invasive Gynecol* 2008; 15:172–175
- [2] Ida A, Kubota Y, Nosaka M, Ito K, Kato H, Tsuji Y. Successful Management of a Cesarean Scar Defect with Dehiscence of the Uterine Incision by Using Wound Lavage. *Case Reports in Obstetrics and Gynecology*. 2014;2014:421014. doi:10.1155/2014/421014.
- [3] Tower AM, Frishman GN. Cesarean scar defects: an underrecognized cause of abnormal uterine bleeding and other gynecologic complications. *J Minim Invasive Gynecol*. 2013;5:562-72
- [4] Mahgoub S, Gabriele V, Faller E, Langer B, Wattiez A, Lecointre L. Cesarean scar ectopic pregnancy. Laparoscopic resection and total scar dehiscence repair. A case report. *J Minim Invasive Gynecol*. 2017. doi: 10.1016/j.jmig.2017.01.022
- [5] Urman B, Arslan T, Aksu S, Taskiran C. Laparoscopic Repair of Cesarean Scar Defect "isthmocele". *J Minim Invasive Gynecol*. 2016; (6) 857-8
- [6] Melo-Cerda I. Cesarean scar defect. *Ginecol Obstet Mex*. 2014;82: 530–534.
- [7] Xie HZ, Wu YX, Yu F, et al. A comparison of vaginal surgery and operative hysteroscopy for the treatment of cesarean-induced isthmocele: a retrospective review. *Gynecol Obstet Invest*. 2014;77:78–83.
- [8] Marotta ML, Donnez J, Squifflet J, et al. Laparoscopic repair of postcaesarean section uterine scar defects diagnosed in non-pregnant women. *J Minim Invasive Gynecol*. 2013;20:386–391
- [9] Jeremy B, Bonneau C, Guillo E, et al. Uterine ishtmique transmural hernia: results of its repair on symptoms and fertility. *Gynecol Obstet Fertil*. 2013;41:588–596.
- [10] Vikhareva Osser O, Valentin L. Clinical importance of appearance of cesarean hysterotomy scar at transvaginal ultrasonography in nonpregnant women. *Obstet Gynecol*. 2011;117:525–532.

## Resultados

Paciente de 36 años, G3C2E1, con historia de 1 año de evolución de hemorragia uterina anormal consistente en menstruación prolongada con spotting de larga duración y dolor tipo cólico asociado, sin respuesta al tratamiento médico instaurado. Se solicita ecografía transvaginal que reporta istmocele en cara anterior del útero (**imagen 1**). La paciente refiere paridad satisfecha y rechaza el manejo conservador con histeroscopia por lo cual se decide realizar histerectomía por laparoscopia (**Imagen 2**). La cirugía es realizada de forma exitosa y la patología reporta cervicitis crónica sin otro hallazgo adicional. No se presentaron complicaciones en la evolución posquirúrgica

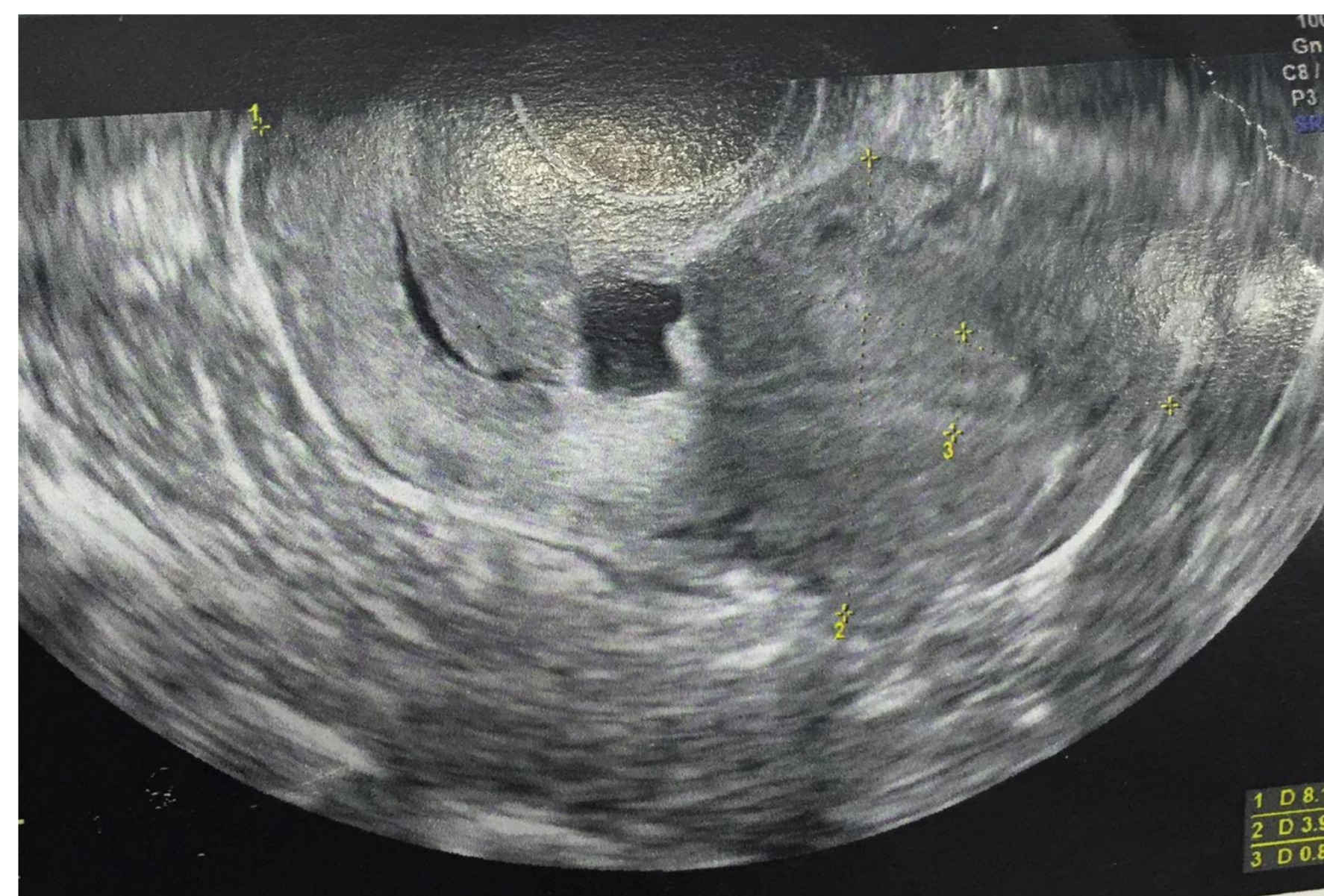


Imagen 1: Ecografía transvaginal que reporta istmocele en cara anterior del útero

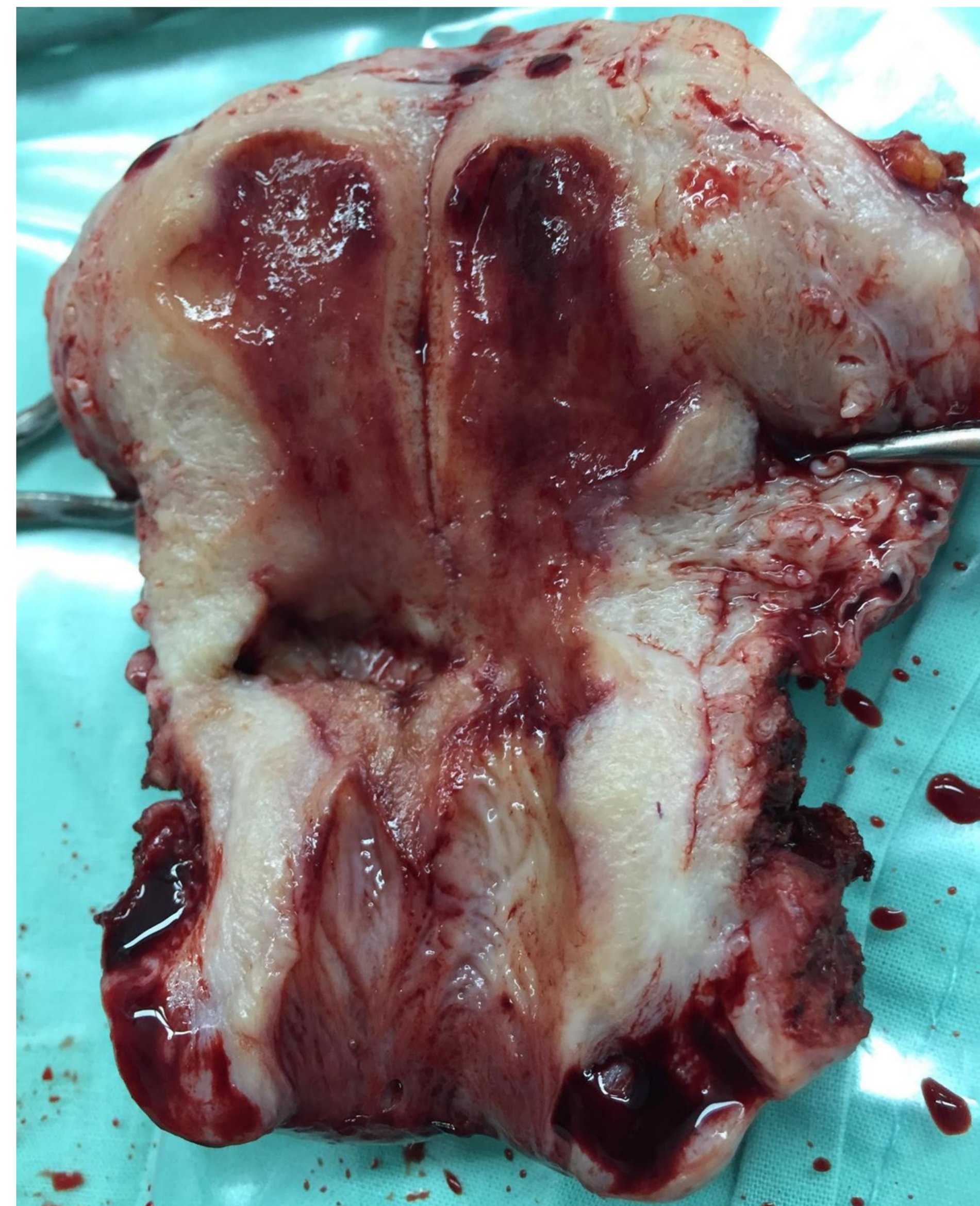


Imagen 2: histerectomía por laparoscopia que evidencia útero con istmocele

## Conclusiones

El istmocele es una enfermedad frecuente en Colombia en consecuencia a la alta tasa de cesárea que existe en el país. Es necesario pensar en esta patología para diagnosticarla activamente. La remodelación histeroscópica es el tratamiento de elección en pacientes con deseo reproductivo. La histerectomía por laparoscopia es una alternativa eficaz y segura en determinados casos.