FUNDACIÓN VALLE DEL LILI

Excelencia en Salud al servicio de la comunidad

Evaluación por tomografía multicorte de la vía aérea central; de la indicación clínica al reporte radiológico.

Dr. Francisco J. Medina - Dr. Edgar Folleco - Dr. Oscar E. García – Dr. Carlos A. Meneses – Dr. José L. Mera – Dr. Eduardo J. Ortiz - Dr. Andrés A. Pulido

La Tomografía Computarizada (TC) es actualmente el método diagnóstico no invasivo de elección para evaluar la tráquea y la vía aérea central. Provee imágenes de alta resolución, que pueden ser utilizadas para generar reconstrucciones multiplanares, proyecciones de mínima intensidad, reconstrucciones volumétricas e imágenes de broncoscopia virtual.

Se aplica como método diagnóstico de alteraciones estructurales y funcionales, así como en la diferenciación y caracterización de variantes anatómicas. También constituye una excelente herramienta para planeación de abordaje quirúrgico, respuesta al tratamiento y seguimiento.

Debido a la constante evolución de los equipos y de los algoritmos y programas de reconstrucción, el radiólogo debe mantenerse al tanto, con el fin de presentar un reporte preciso y detallado de lo que para los clínicos y cirujanos es relevante y necesario.

INDICACION	→	PROTOCOLO DE ADQUISICIÓN
Estenosis	→	TC Simple Final inspiración NO FORZADA
Traqueomalacia	→	TC Simple Dinámica en inspiración y espiración
Neoplasia Malformaciones	→	TC Contrastada inspiración

REFERENCIAS BIBLIOGRAFICAS

- Macchiarini, P. Primary Tracheal Tumours. *The lancet oncology* 2006; *7*(1): 83–91.
- Marom EM, Goodman PC, McAdams HP. Focal Abnormalities of the Trachea and Main Bronchi. *AJR. American journal of roentgenology* 2001; *176*(3): 707–11.
- Boiselle PM, O'Donell CII, Bankier AA. Tracheal Collapsibility in Healthy Volunteers During Forced Expiration Assessment With Multidetector CT. *Radiology* 2009;252(1): 255-262.
- Handa H, Miyazawa T, Murgu SD. Novel Multimodality Imaging and Physiologic Assessments Clarify Choke-Point Physiology and Airway Wall Structure in Expiratory Central Airway Collapse. *Respiratory Care* 2012; 57(4): 634-641.
- Chung JH, Kanne JP, Gilman MD. CT of Diffuse Tracheal Diseases. *AJR. American journal of roentgenology* 2011; 196: 240-246.
- Boiselle PM. Imaging of the large airways. *Clin Chest Med* 2008; 29:181–193
- Thomas BP, Strother MK, Donelly EF, Worrell JA. CT Virtual Endoscopy in the Evaluation of Large Airway Disease: *Review. AJR. American journal of roentgenology* 2009; 192:20-30.
- Beigelman-Aubry C, Brillet PY, Grenier PA. MDCT of the Airways: Technique and Normal Results. *Radiol Clin N Am* 2009; 47: 185-201.
- Sundarakumar DK, Bhalla AS, Sharma R, Hari S. Multidetector CT Evaluation of Central Airway Stenoses: Comparison of Virtual Bronchoscopy, Minimal Intensity Projection, and Multiplanar Reformatted Images. *Chest Radiology* 2011; 213(3): 191-194.
- Boiselle PM, Lee KS, Ernst A. Multidetector CT of the Central Airways. *J Thoracic Imaging* 2005; 20(3): 186-195.
- Gilkeson RC, Ciancibello LM, Hejal RB, Montenegro HD, Lange P. Tracheobronchomalacia: Dynamic Airway Evaluation with Multidetector CT. *AJR. American journal of roentgenology* 2001; 176: 205-210.
- Lee KS, Boiselle PM. Update on Multidetector Computed Tomography Imaging of the Airways. *J Thoracic Imaging* 2010; 25(2): 112-124.
- Webb EM, Elicker BM, Webb WR. Using CT to Diagnose NonneoplasticTracheal Abnormalities: Appearance of the Tracheal Wall. *AJR. American journal of roentgenology* 2000; 174: 1315-1321.

Lo esencial en el reporte radiológico

1. CALCULAR EL PORCENTAJE DE ESTENOSIS

CLASIFICACIÓN: Grado 1: <30%
Grado 2: 30-60%
Grado 3: >60%

* Tomar como referencia el diámetro del área pre-estenótica.

2. **DEFINIR RELACION CON LOS REFERENTES ANATOMICOS Y SUS MEDIDAS**

MEDIDAS LONGITUDINALES:

D1: longitud traqueal total
D2: distancia: borde inferior del cartílago cricoides -extremo **proximal de la estenosis**
D3: distancia total de la estenosis
D4: distancia: extremo distal de la estenosis – carina

* Determinar el número de anillos traqueales comprometidos.

3. **MAPA VASCULAR**

Mencionar permeabilidad de las principales estructuras vasculares del cuello , variantes anatómicas y su relación con la vía aérea.

4. **HALLAZGOS ADICIONALES**

Reportar ganglios linfáticos, masas o procesos infecciosos /inflamatorios que afecten de manera directa o indirecta la permeabilidad de la vía aérea.

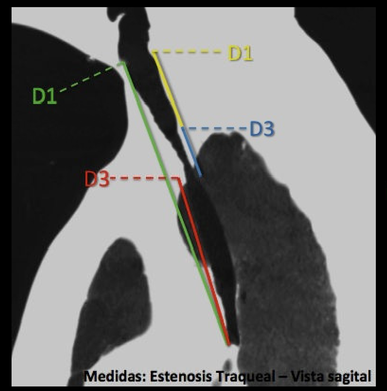

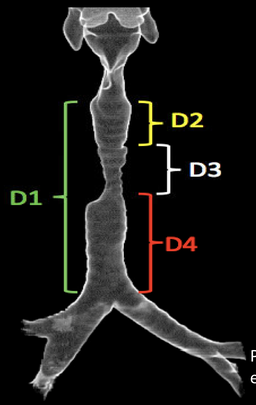

Paciente masculino de 53 años con estenosis traqueal pos intubación.

TRAQUEOMALACIA

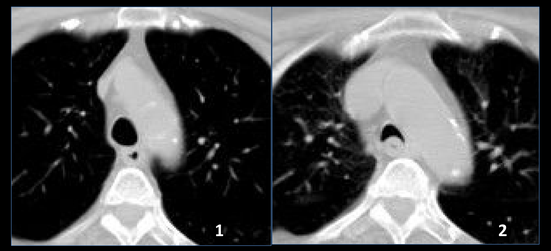

1. **TC Inspiración**: Configuración oval normal del lumen traqueal.

2. **TC Espiración**: Se observa colapso >50% de la tráquea intratorácica hallazgo altamente sugestivo de traqueomalacia.

CONGENITAS

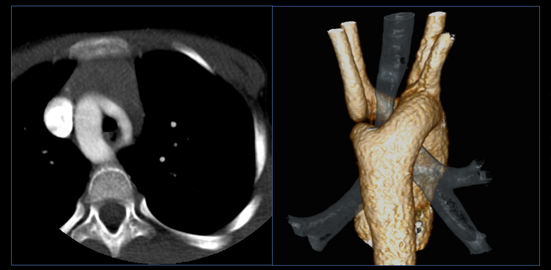

Paciente de 6 años con laringo-malacia desde el nacimiento, catalogado previamente como asma. AngioTC muestra doble arco aórtico condicionando un anillo vascular con estenosis parcial de la traquea (60%) y del esófago.

NEOPLASIA

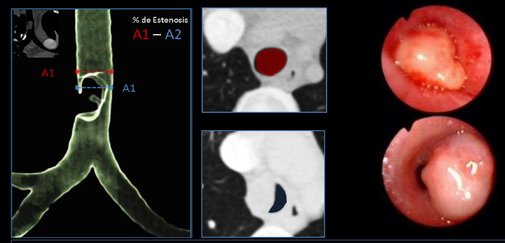

Paciente de 22 años con embarazo de 20 semanas.
Carcinoma Mucoepidermoide primario de traquea, de bajo grado que causa falla respiratoria secundaria a estenosis del 70%.

Conclusión

- La patología traqueal es amplia y muy variada, por esta razón es crucial realizar un abordaje individualizado de acuerdo a la sospecha clínica, para ejecutar un adecuado protocolo de adquisición que permita al radiólogo resaltar los hallazgos más importantes en su reporte.
- El conocimiento de las referencias anatómicas y las medidas relevantes junto con el manejo de los programas de reconstrucción de imagen por TC permiten al radiólogo reportar datos útiles para la planeación quirúrgica en la patología de traquea.