

Introducción

El cáncer de páncreas es altamente letal. Se diagnostican en los Estados Unidos 45.220 casos anualmente, y casi todos se espera que mueran de esta enfermedad.

En Colombia las tasas de incidencia son equiparables a las de muerte.

Solo del 15 al 20 % de los pacientes son candidatos para cirugía, al momento del diagnóstico.

La supervivencia a 5 años después de la cx es 25 a 30 % cuando los ganglios son negativos y 10 % si son positivos

Objetivos

Presentar un caso de adenocarcinoma de páncreas temprano: estadio clínico IA, mostrar su presentación clínica imágenes diagnosticas, tratamiento y evolución

Métodos

Reporte de caso:

Femenina de 42 años, previamente sana.

Debuto con cuadro de dolor en mesogastrio. (20 días de evolución). No síntomas constitucionales.

CA 19,9: 15.5, ACE: 0.72

Métodos

Tac abdominal:

Mostró masa hipodensa en cola del páncreas de 20x24x18mm.

Recibió manejo quirúrgico, adyuvancia con quimioterapia y radioterapia. Estudios de extensión negativos

Imagen Prequirúrgica

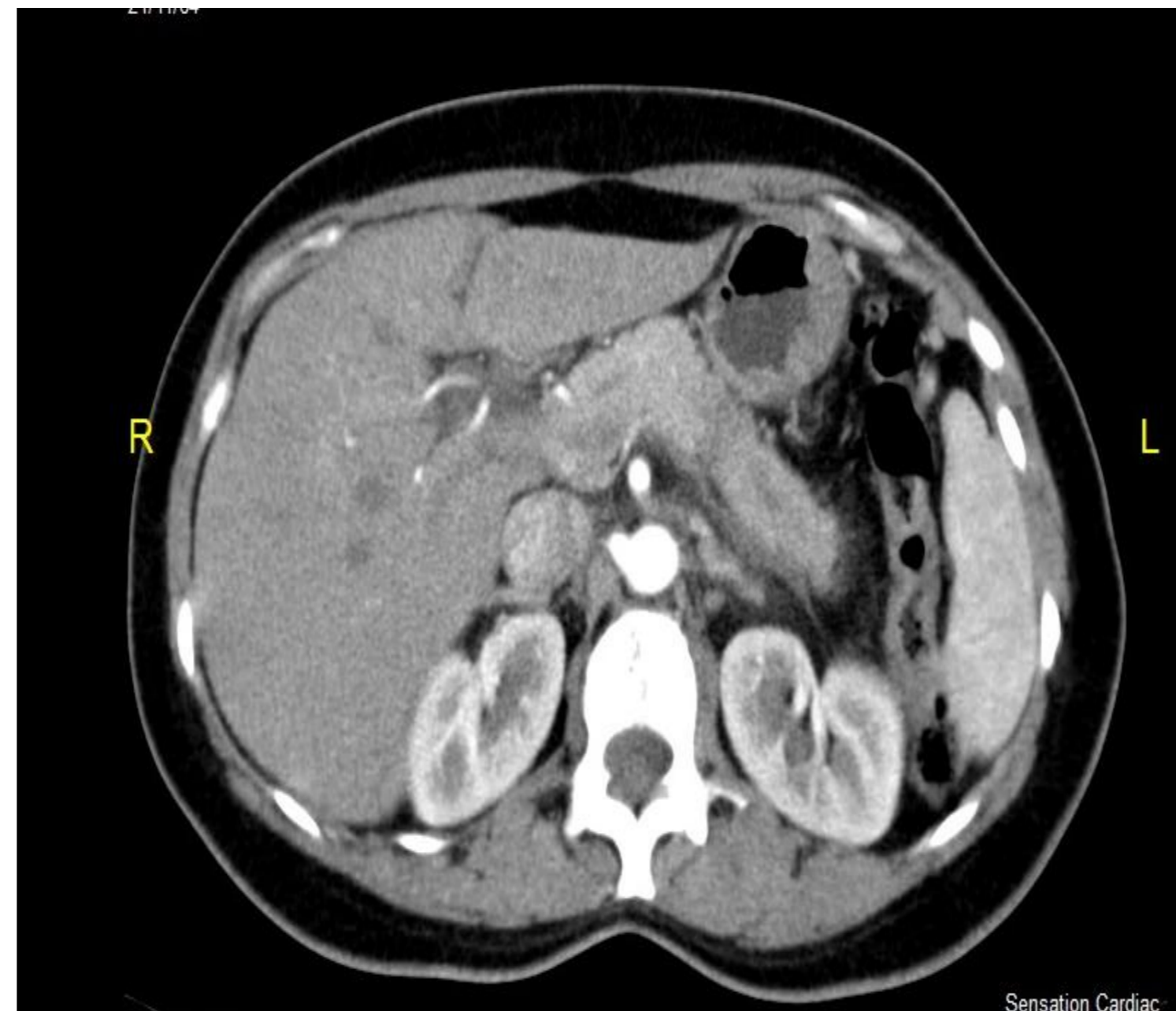
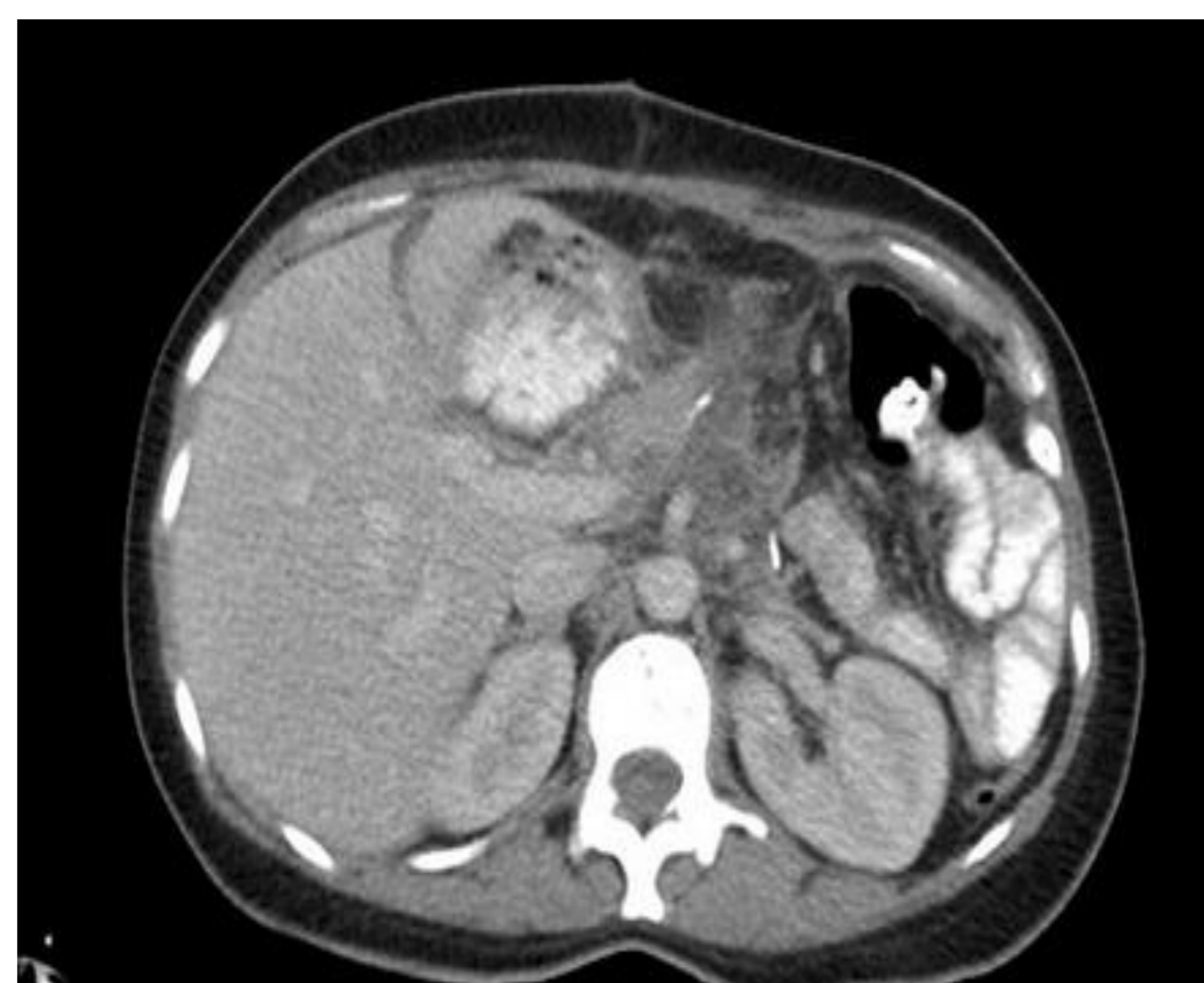

Imagen Postquirúrgica



Resultados

Se llevó a pancreatectomía distal y esplenectomía. La patología reportó: Adenocarcinoma ductal moderadamente diferenciado, 1.9 x1.8x1cm, márgenes de resección negativos, ganglios linfáticos negativos 0/10, Invasión vascular, linfática y perineural ausente. Bazo histológicamente normal. 15 meses de sobrevida hasta el momento sin evidencia de recurrencia de la enfermedad

Conclusiones

La resección quirúrgica es el único tratamiento potencialmente curativo. El pronóstico es malo, incluso después de una resección completa. El diagnóstico temprano es la única posibilidad para la intención de curar la enfermedad, desafortunadamente su presentación clínica hace tardío su diagnóstico.

Es necesaria la comprensión de otros mecanismos, para desarrollar nuevos fármacos contra dianas moleculares. Es poco usual detectar pacientes en estadios tempranos como el de este caso.

Bibliografía

- Therapy Adv Gastroenterology 2013 Jul;6(4):321-37
Pancreatic cancer: why is it so hard to treat? Oberstein PE, Olive KP
- NCCN Guidelines, Pancreatic Adenocarcinoma, version 1.2013. NCCN.org
- JOP. 2007 Jul 9;8(4):365-73. Pancreatic cancer: is this bleak landscape finally changing? Highlights from the '43rd ASCO Annual Meeting'. USA. June 1-5, 2007